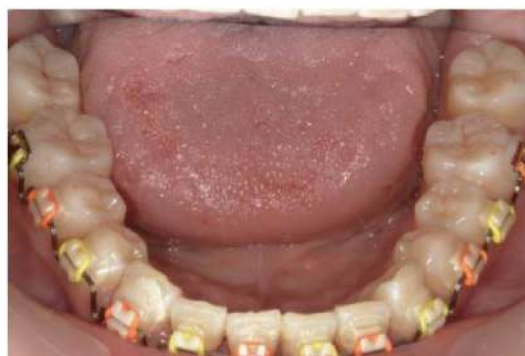
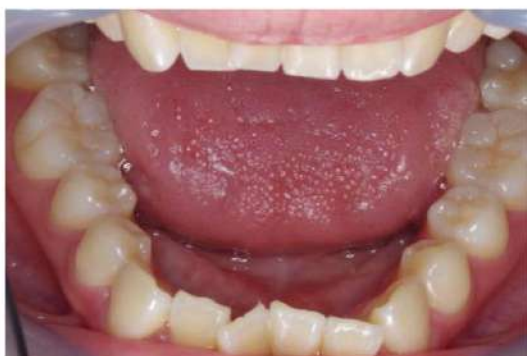
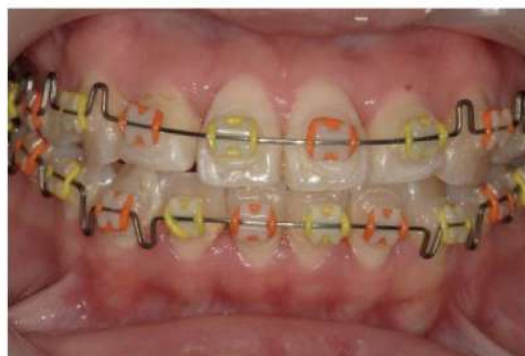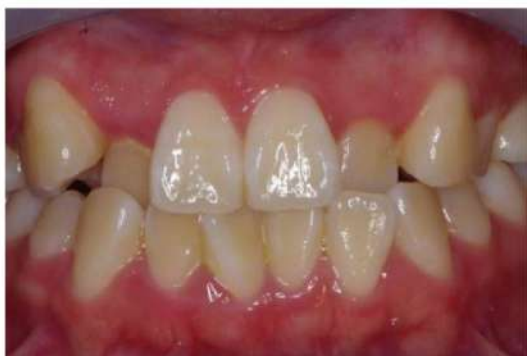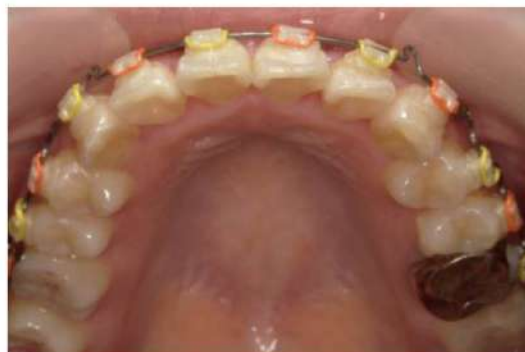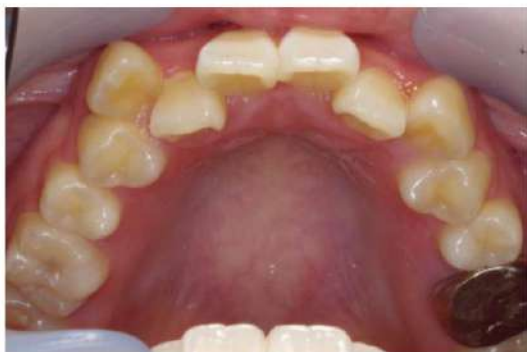【症例1】21歳 女性 機能的矯正治療

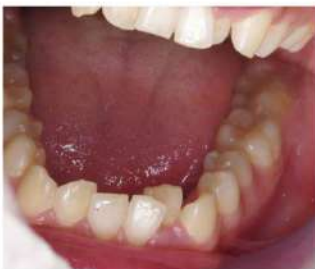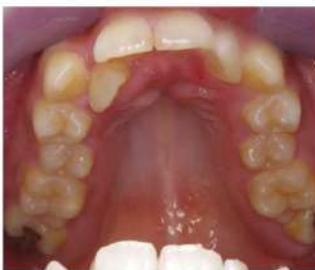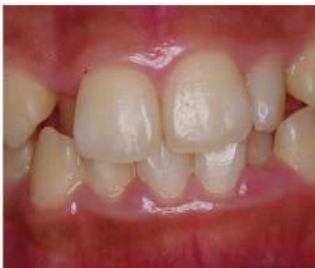ゴムメタル矯正 (GEAW) 小臼歯非抜歯



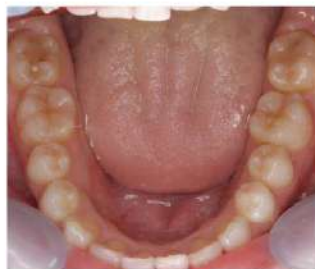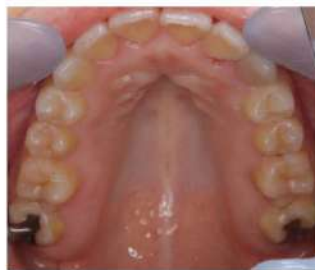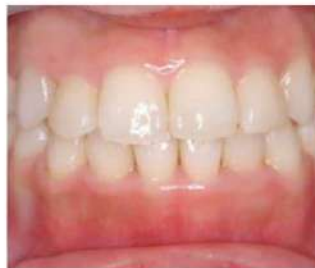【症例2】 20歳 女性 機能的矯正治療

ゴムメタル矯正 (GEAW) 小臼歯非抜歯

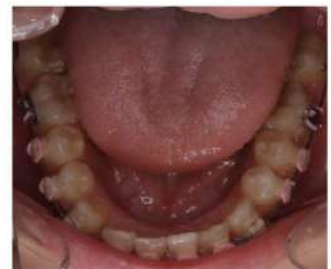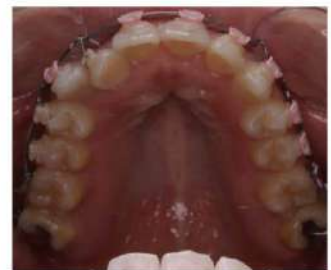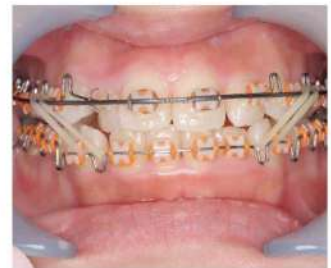
治療前



治療後



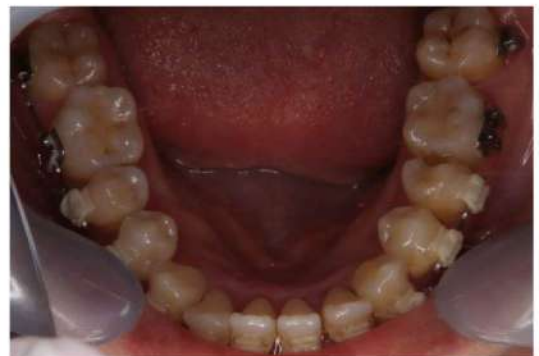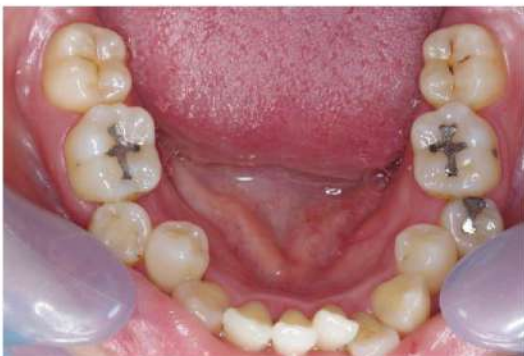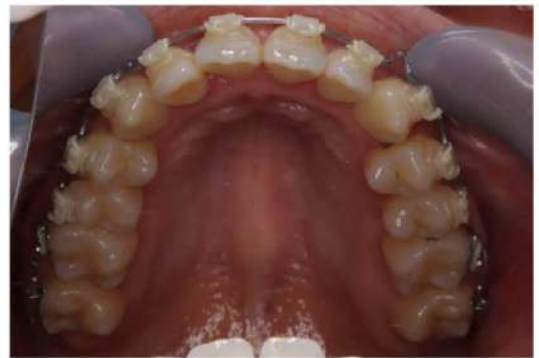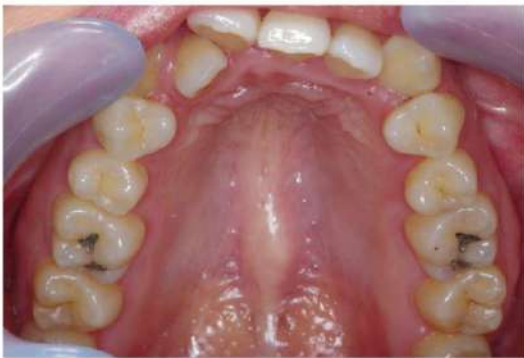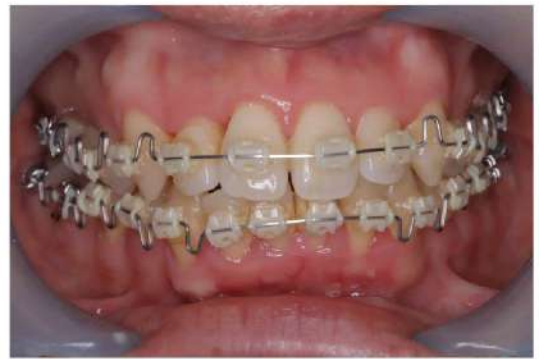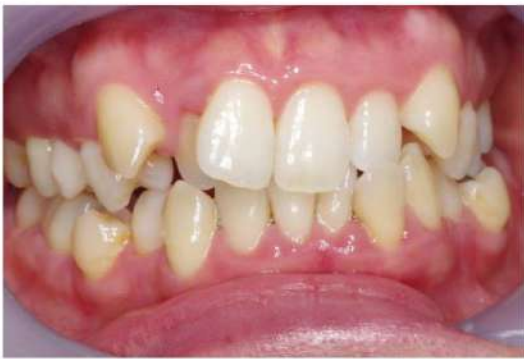治療中



上顎の狭窄が強いので太いワイヤー（オーバーレイアーチ）を3ヶ月間使用しました。

【症例3】 30代 女性 機能的矯正治療

ゴムメタル矯正 (GEAW) 小臼歯非抜歯

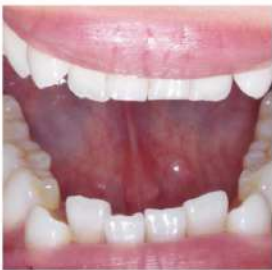
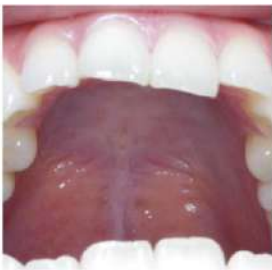
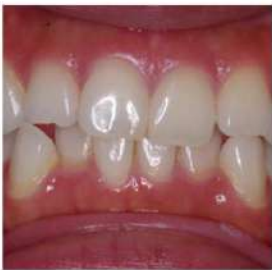歯の傾き、捻じれ、後方移動、垂直的移動により小臼歯非抜歯でもきれいな歯並びになります。前方に突出した顔貌になりません。また、顎の動きも考慮した歯並びになります。

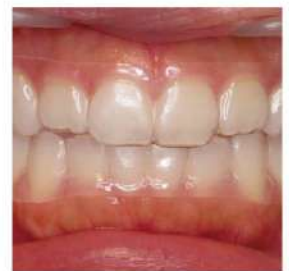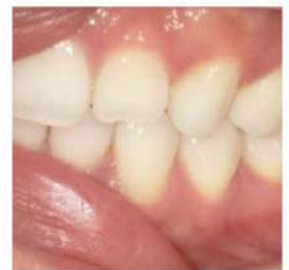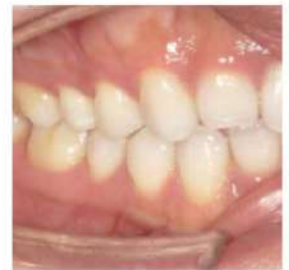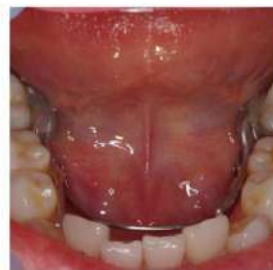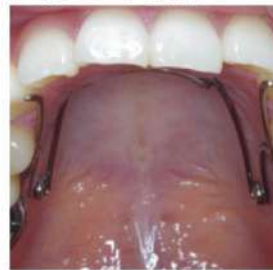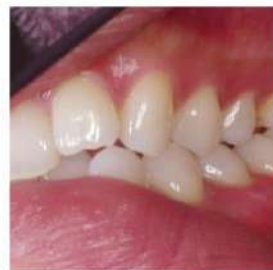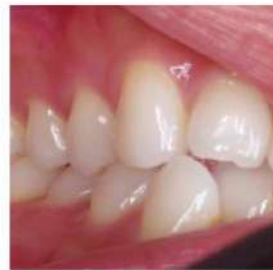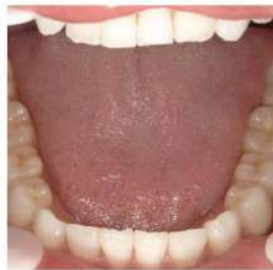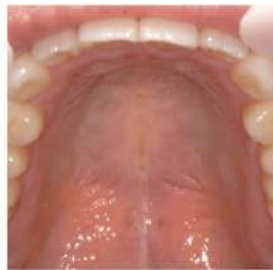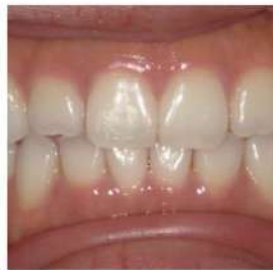【症例4】 20代 女性 見えない矯正で治療

舌側矯正装置とマウスピース矯正のコンビネーション治療 小臼歯非抜歯

治療前



治療後



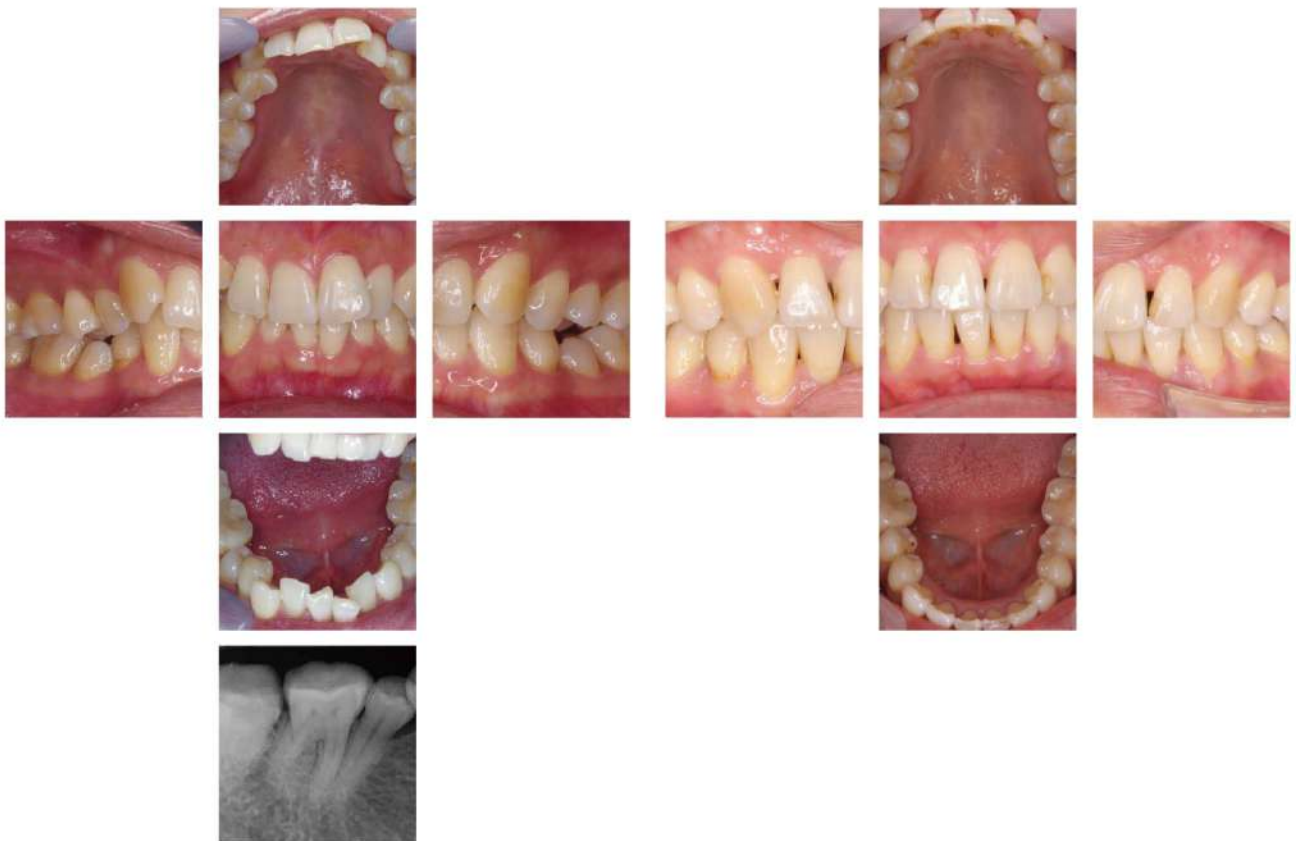治療序盤は舌側装置

治療中盤から終盤マウスピース

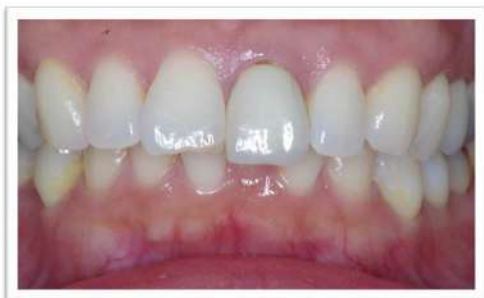【症例5】 40歳 女性 機能的矯正治療

ゴムメタル矯正 (GEAW) 小臼歯非抜歯

咬合性外傷による知覚過敏が多発

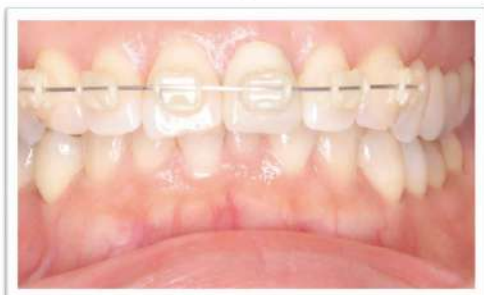

【症例6】 部分矯正とセラミックの歯をやり直し



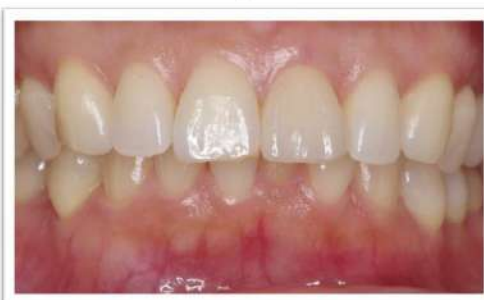治療前

左上1が飛び出ておりこの歯には
メタルセラミックが入っています。



治療中

上の前歯だけにブラケットをつけます。
治療期間は3ヶ月。



治療後

左上1は患者様の希望でノンメタル
のジルコニアセラミックにしました。

【部分矯正のメリット】

かぶせ物だけ治すより、**歯茎のラインと歯の形を左右対称的**にすることができます。
歯茎を切って整形することも可能ですが、
術後安定性が悪いのと歯軸の改善はできません。歯間乳頭部に隙間ができやすいです。
生物学的幅径(ある程度の歯肉の厚みが必要)が維持できないため
歯槽骨の吸収が起きやすく、そのため歯肉退縮も起きやすいです。

一部の歯だけを矯正する治療法です。ブラケットやマウスピースで治療します。

【症例7】 開口の矯正治療

開口もほとんどの症例が機能的歯列矯正で改善できます。

開口とは前歯がかみ合わない歯並びで奥歯だけで噛んでる状態のことです。

