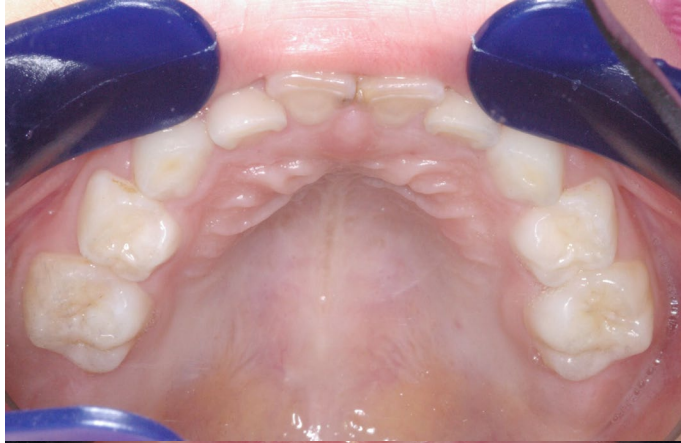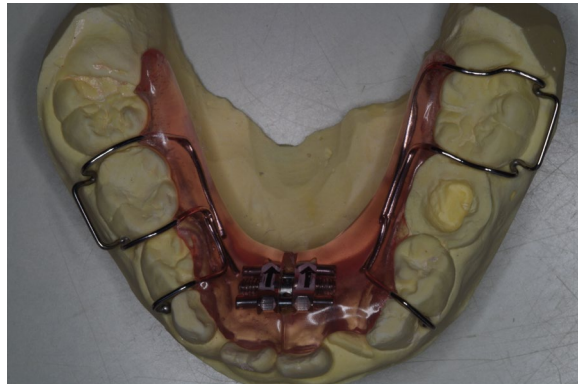
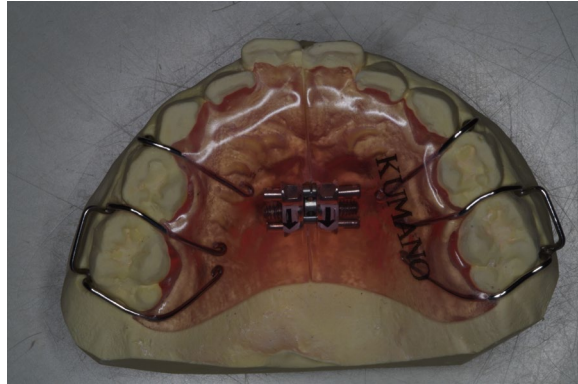

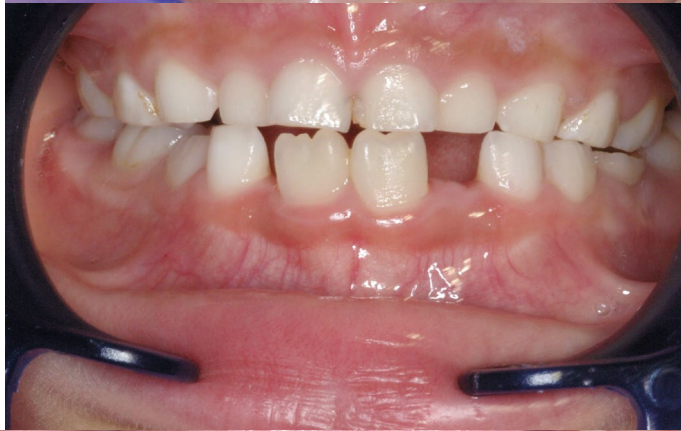
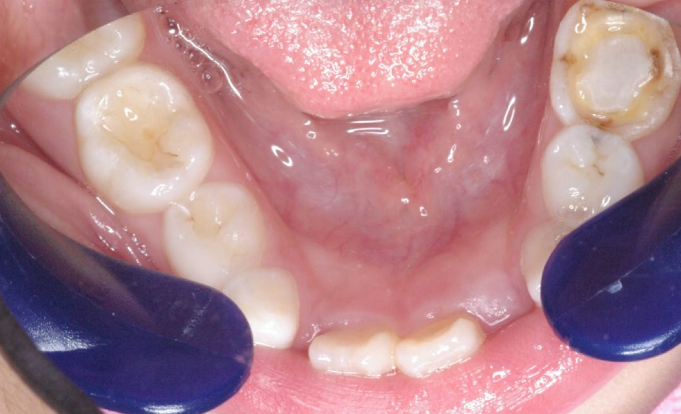# 症例 2 萌出スペースの不足 7歳



可撤式拡大装置

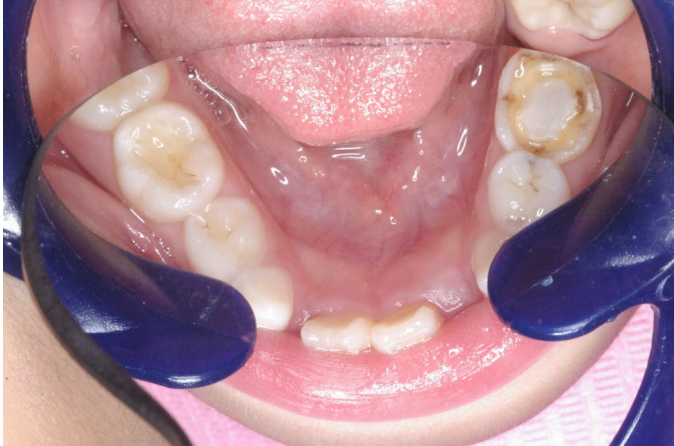
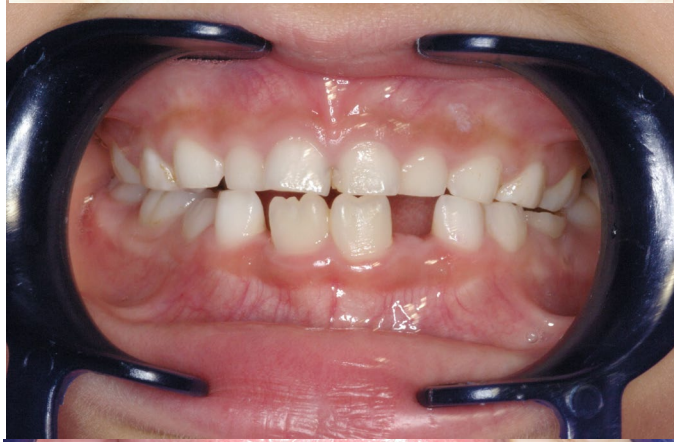
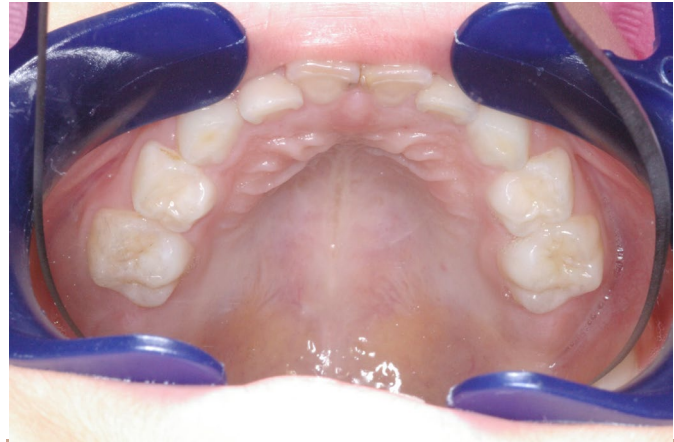
歯間の隙間が不足している  
歯列弓の整形とスペースを作るため  
に可撤式拡大装置を使用。

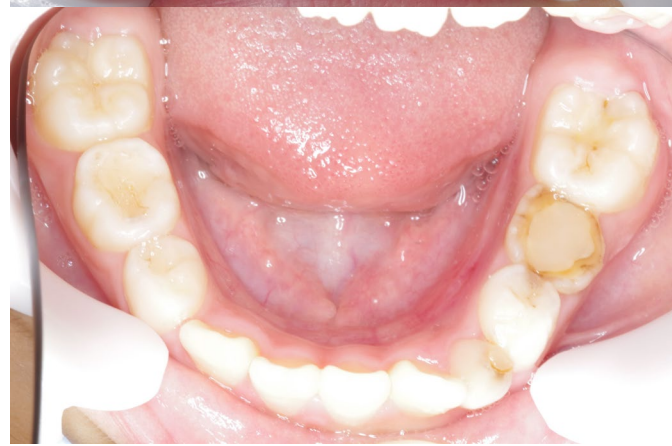
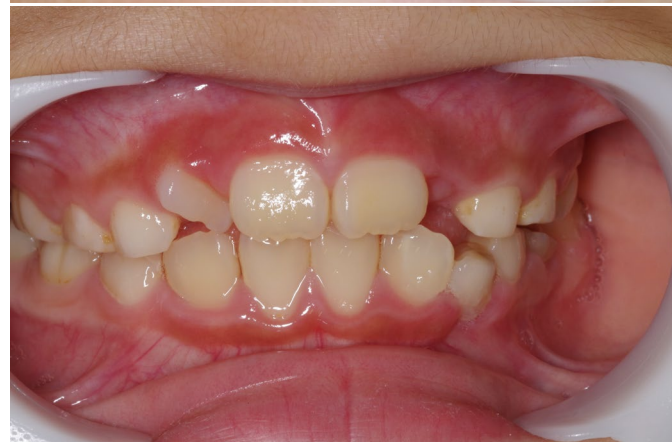
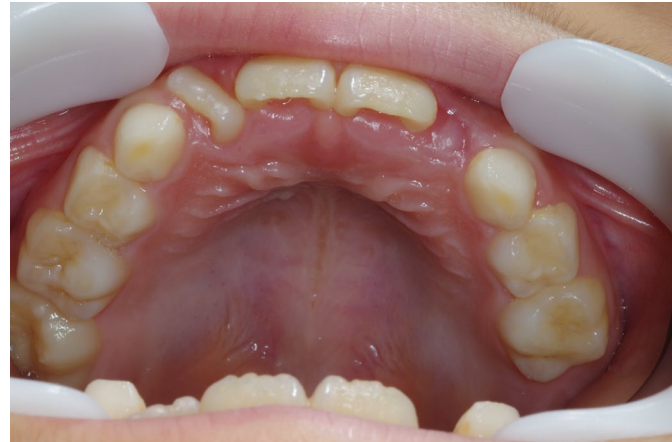


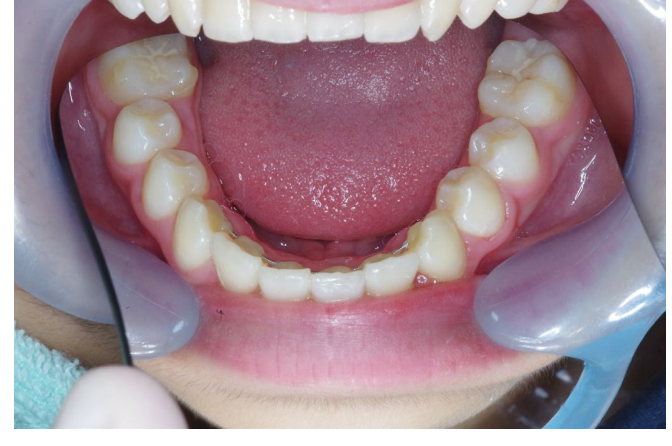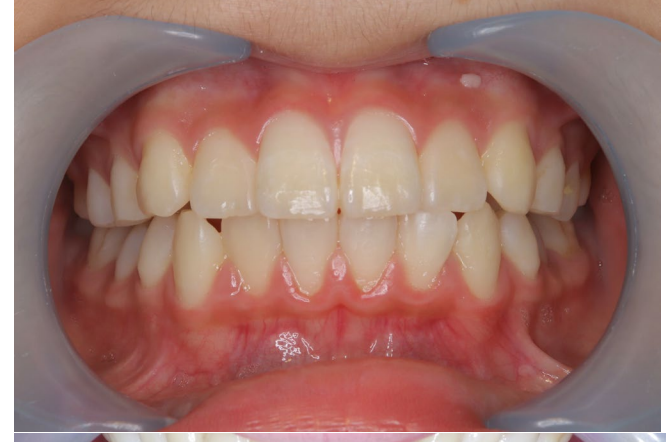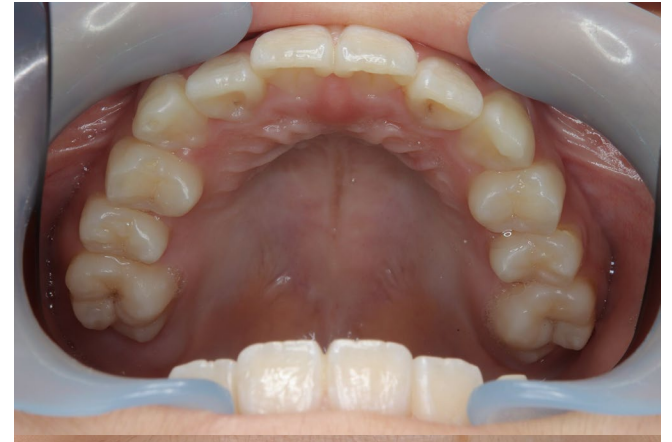7 歲



9 歲



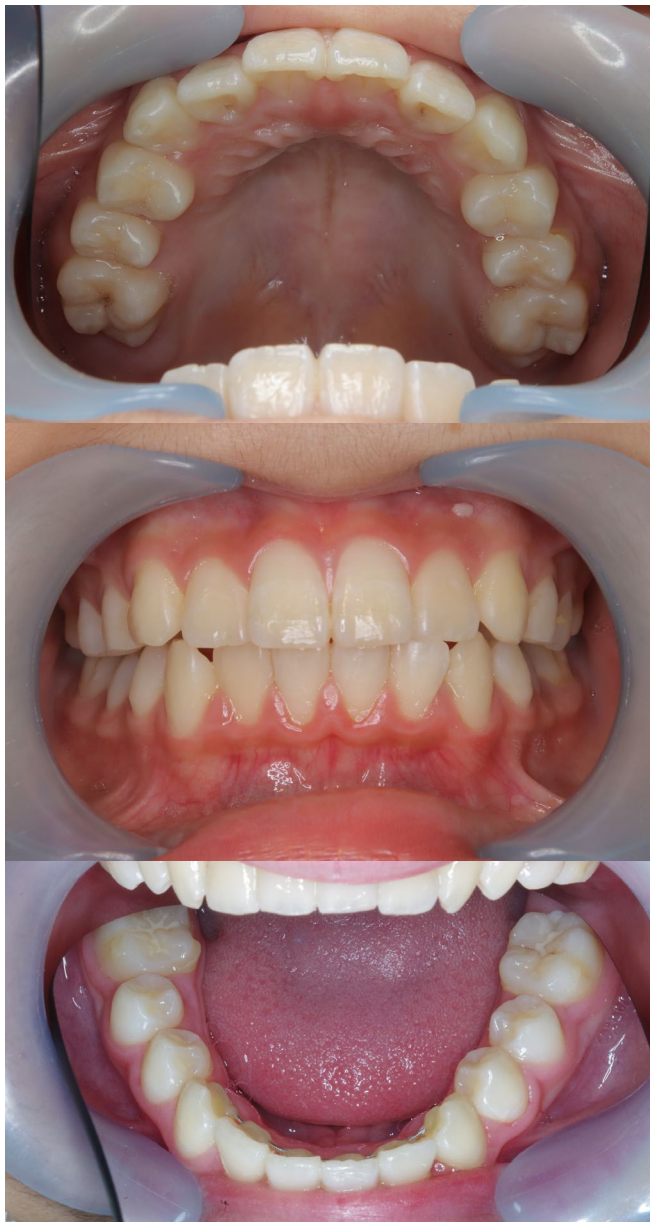11 歲



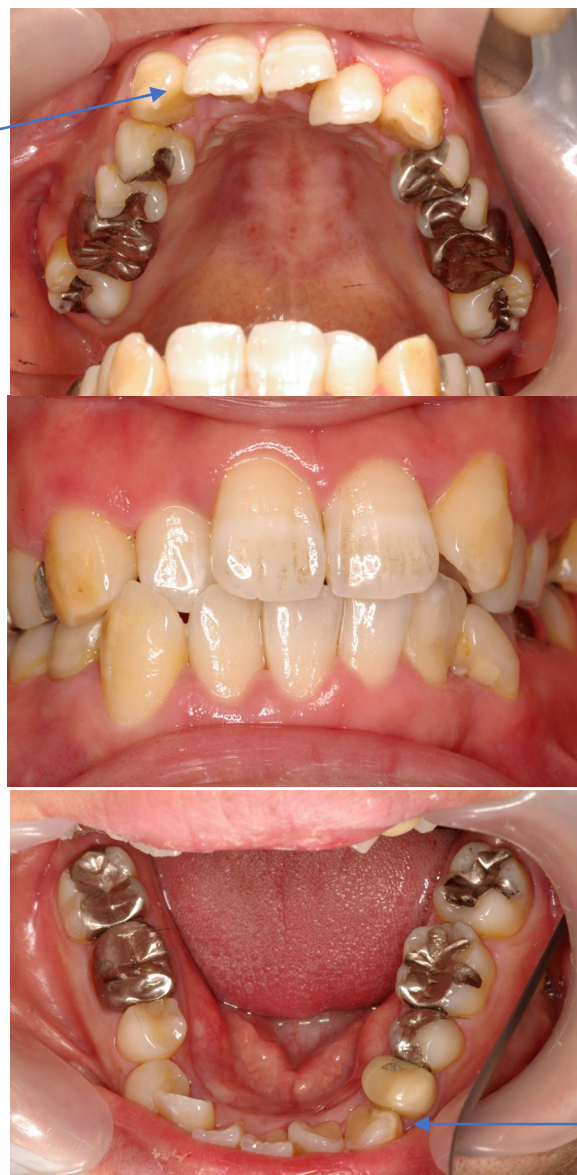

# 親子での歯並びの比較

矯正治療をした子



矯正治療していない親



右上2 抜歯されている

不正歯列のため虫歯の治療が多数見られる。

不正歯列は不正咬合であることがほとんどであるため、歯のひび割れ、アブフラクション、歯周病の増悪、虫歯を招きます。

左下3 抜歯されている