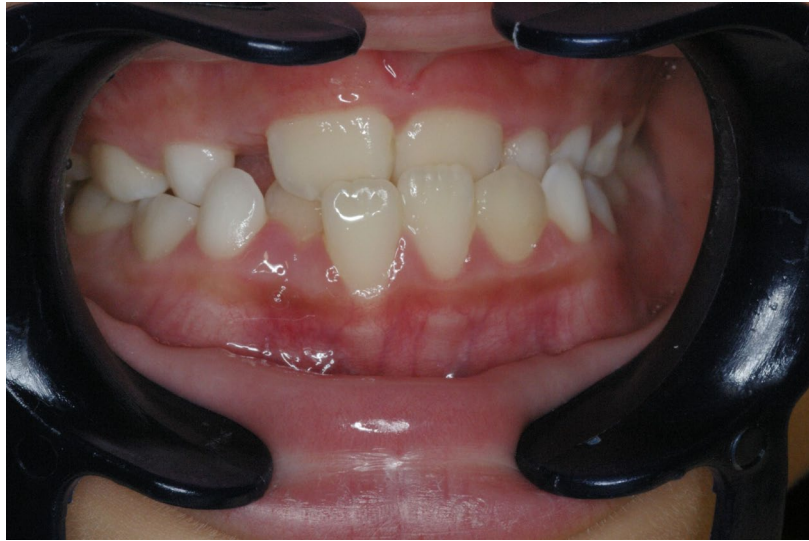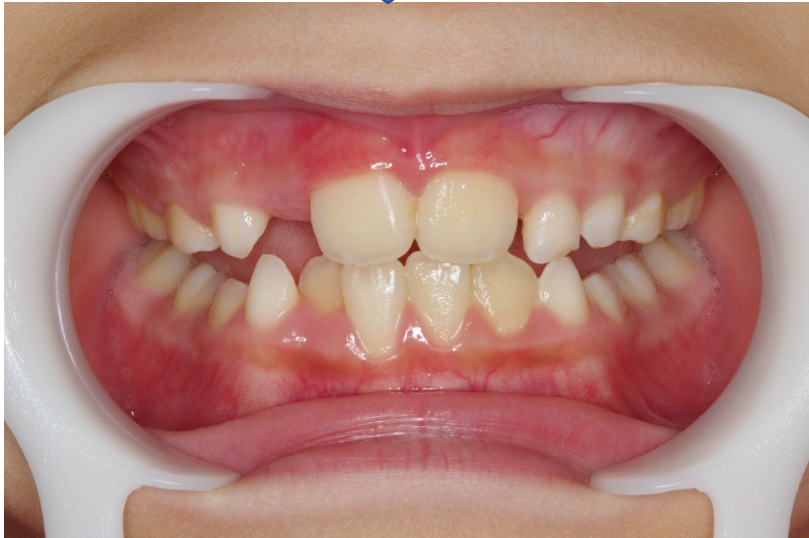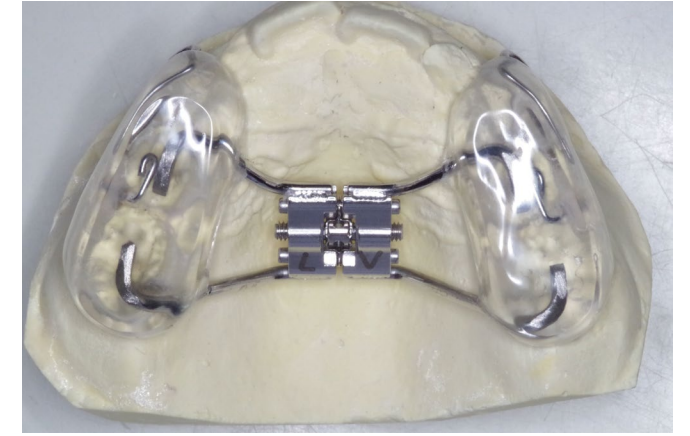
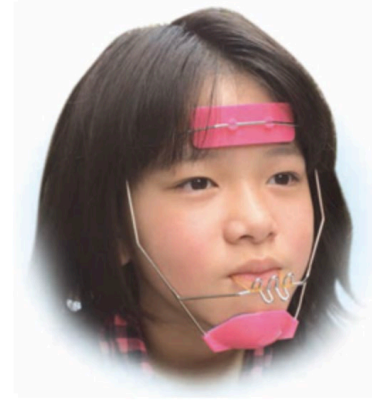


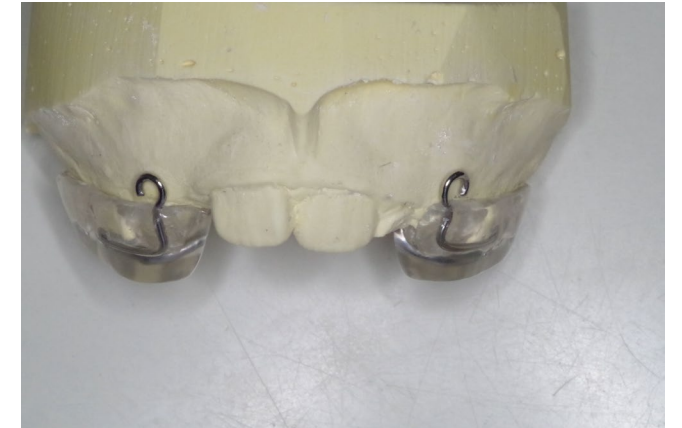# 症例 1 反対咬合 (受け口) 7 歳



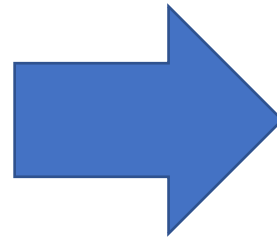
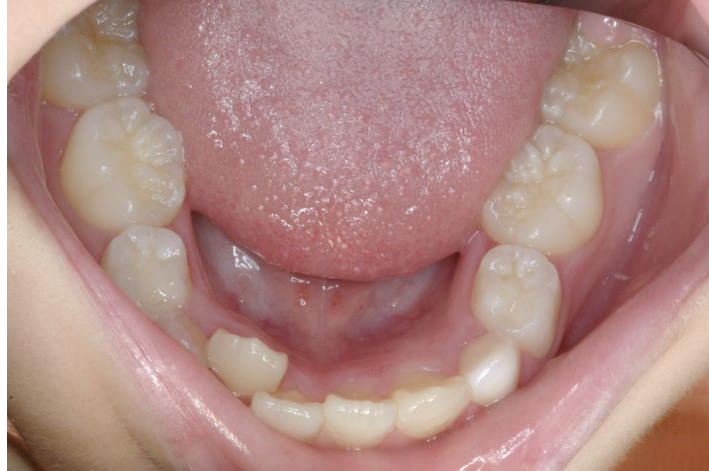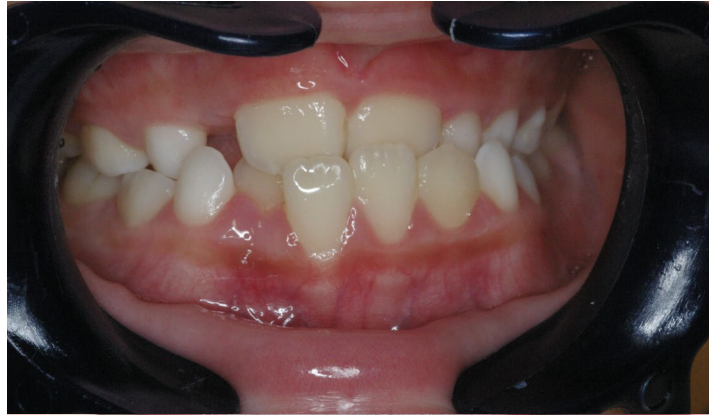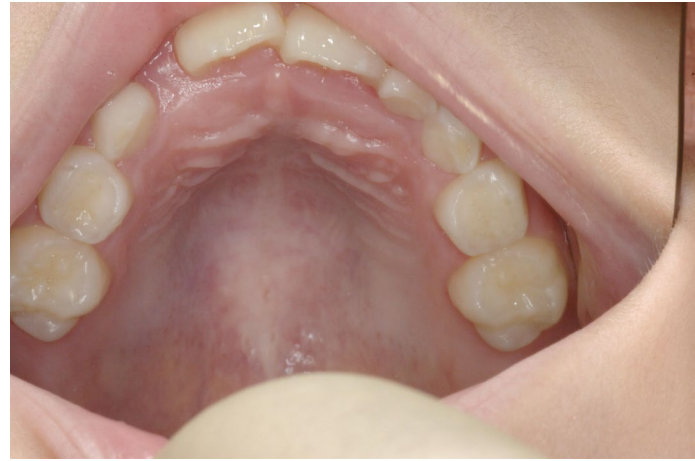上顎前方牽引装置と急速拡大装置を使用



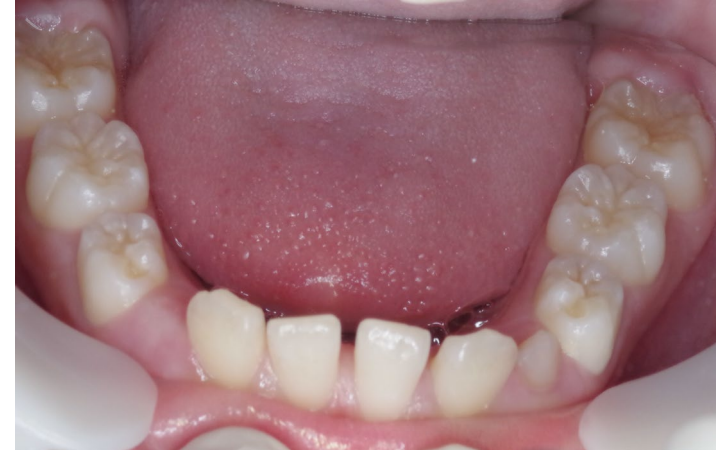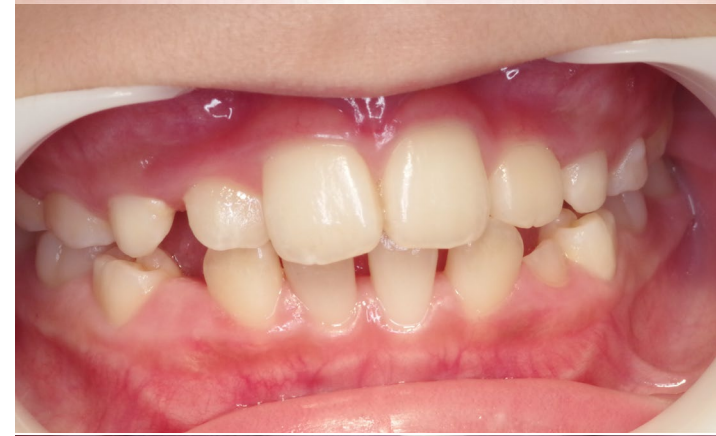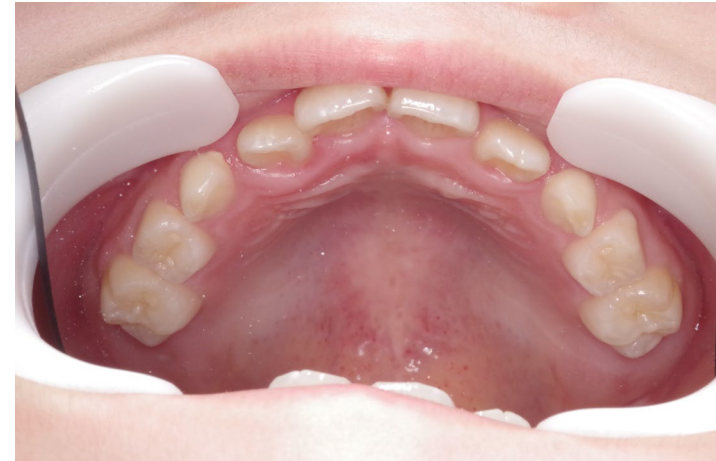反対咬合は早期の治療が必要です。2ヶ月で被害関係を正常に戻しました。患者様の協力が大切です。



治療前



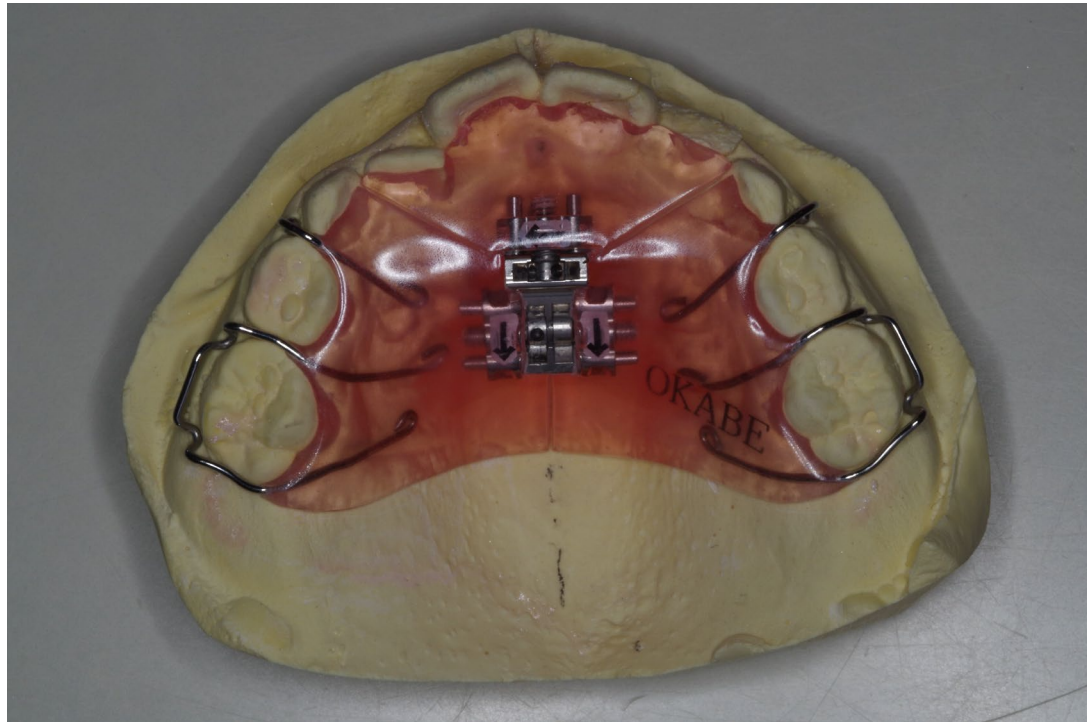
反対咬合の改善後



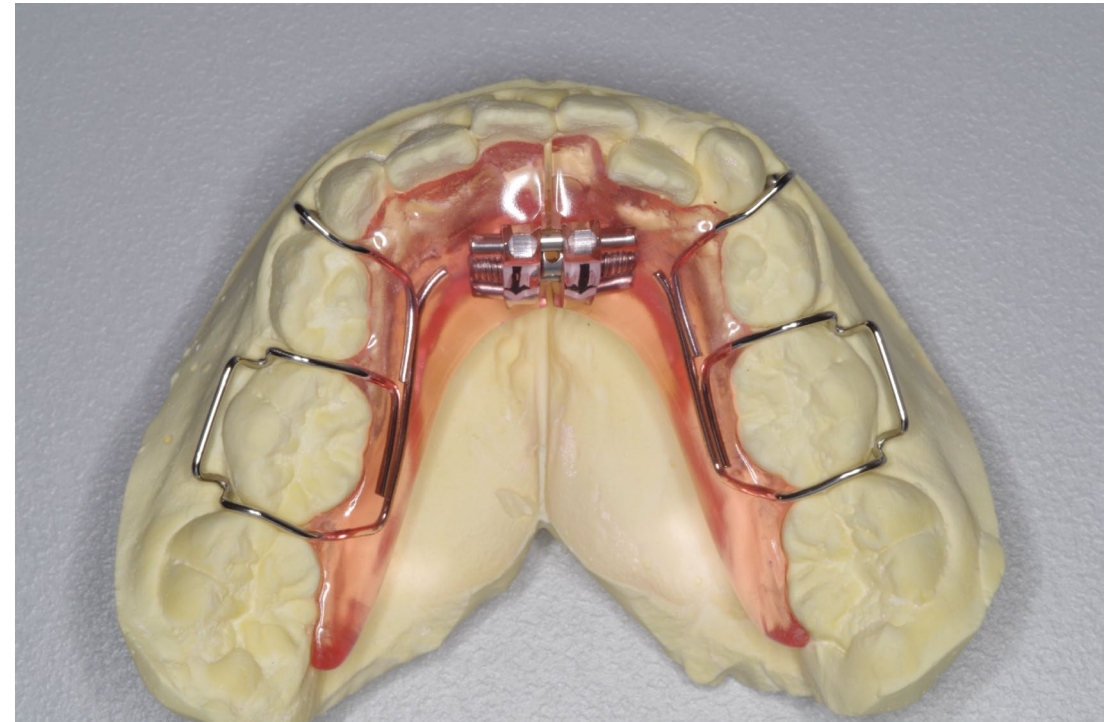


前歯の被蓋関係を改善してから  
2回目の取り外しタイプの矯正装置で歯列弓の整形

上



下





7歳 治療前

9歳 治療終了時

12歳 小児矯正のみ

